

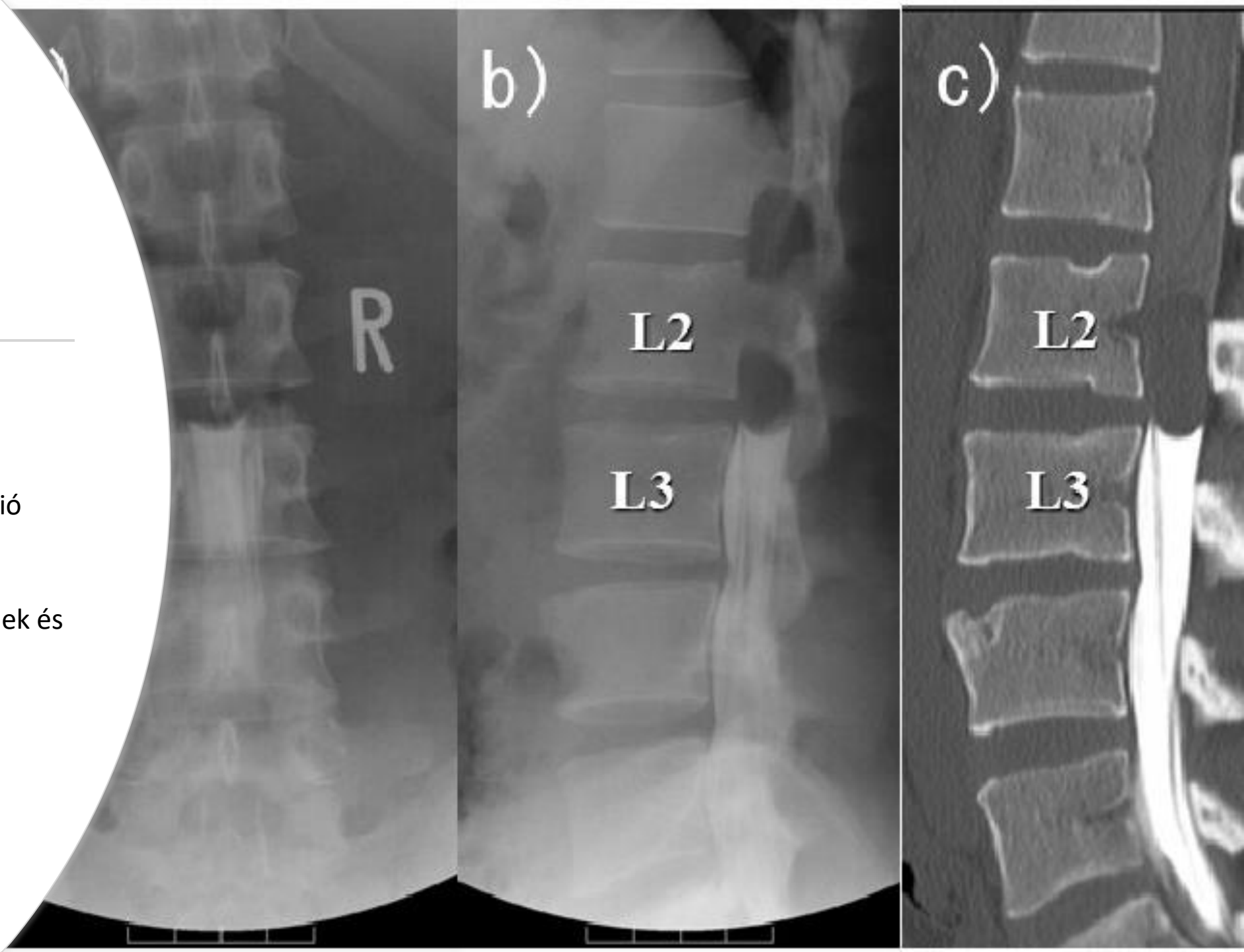
A CT szerepe a degeneratív (és tumoros) eredetű gerincelváltozásokban, mikor mellőzhető és mikor kihagyhatatlan, a felvételek tanácsolt kiterjesztése és fontos paraméterei

Dr.Rideg Zoltán

2024.01.18.

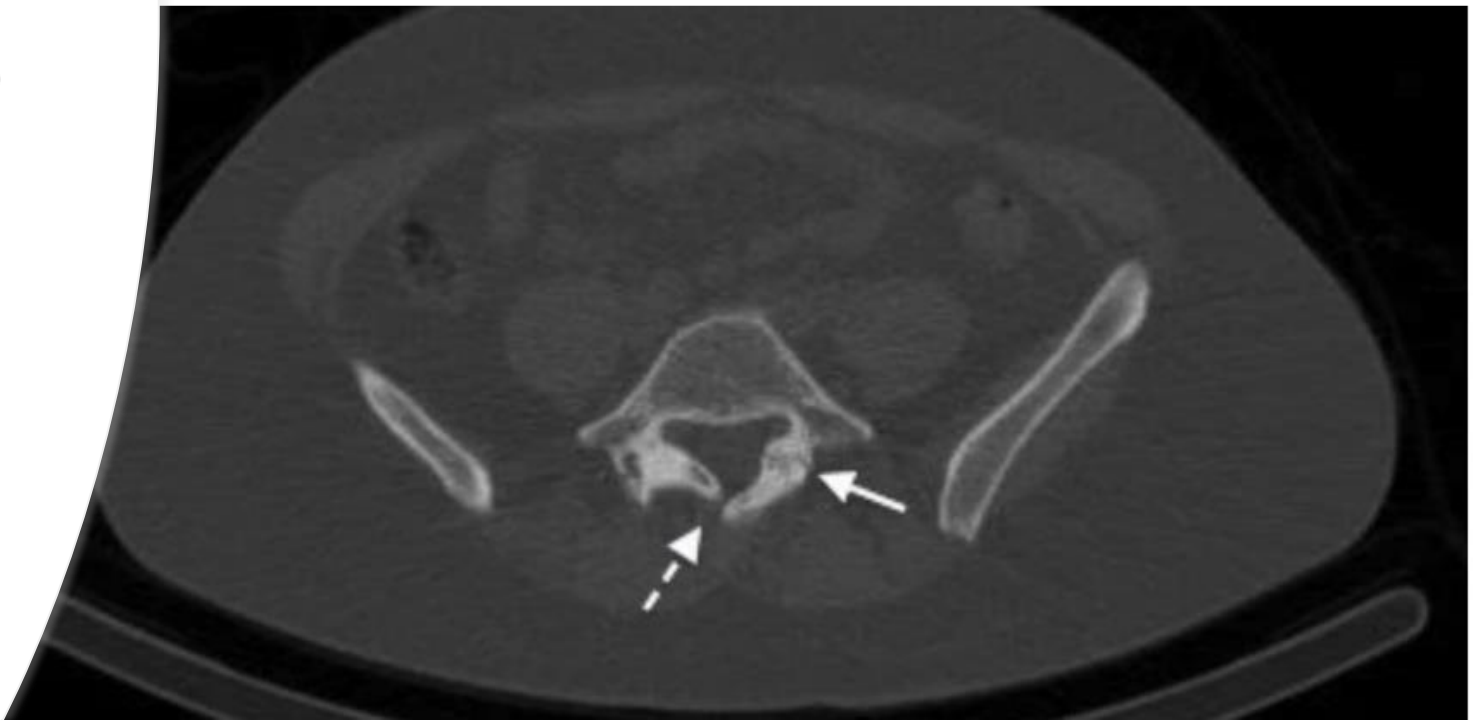
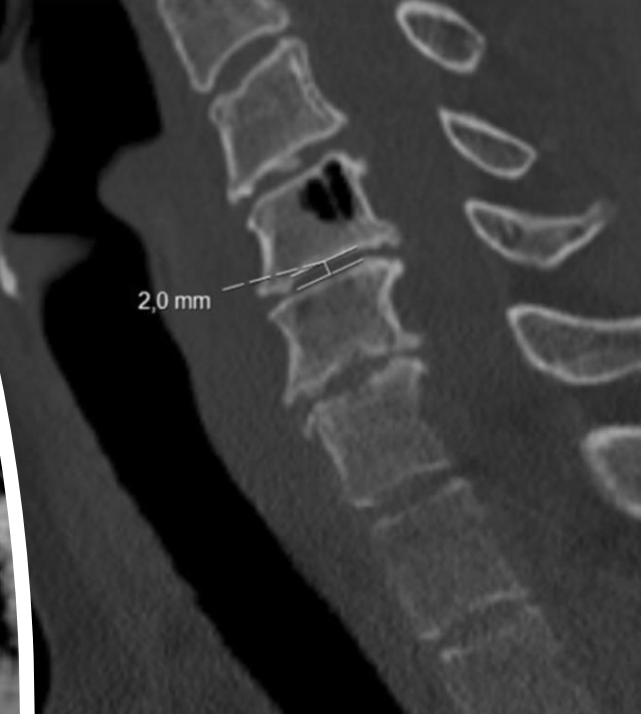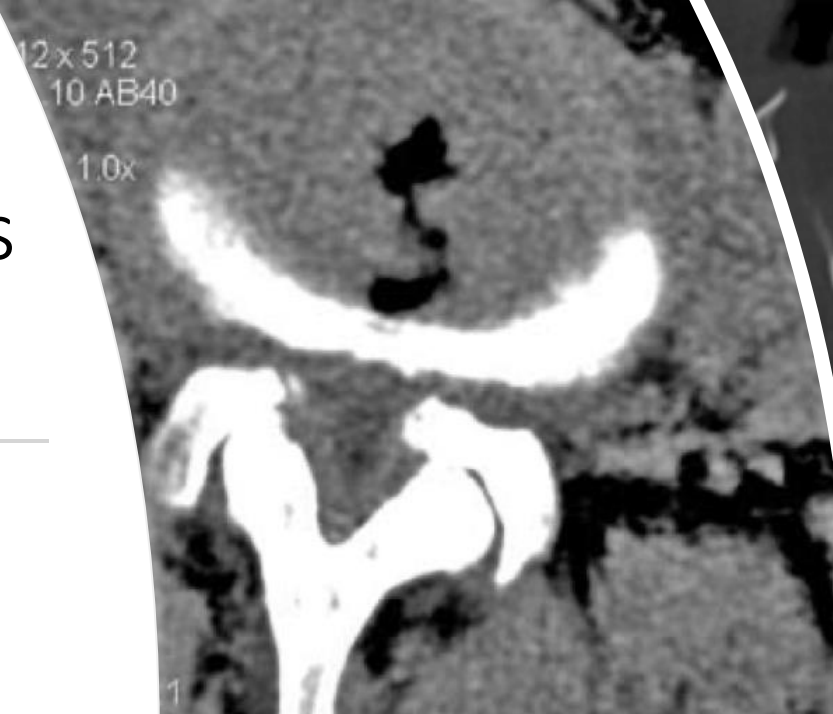
- A CT(computer tomográfia) az egyik leghasznosabb és legfontosabb képalkotó eszköz a gerincet érintő pathológiák diagnosztizálásában és kezelésében
- Az 1990es évek végéig az elsődleges képalkotóvizsgálat volt degeneratív gerincbetegségek diagnosztikájában
  - Jelenleg kiegészítő képalkotó (MR az elsődleges!)
- Előnye:
  - Szinte minden kórházban elérhető
  - Gyors
  - Kontrasztanyaggal diagnosztikai spektrum szélesíthető
  - Diff. Dg: Nuclearis mediciniai eljárások (csont scintigráfia, PET/CT) használata a daganatos és degeneratív folyamatok elkülönítésében
- Hátránya:
  - Az idegelem kompressziók megítélése nem minden esetben egyértelmű/igazolható

- Intravénás ill. Intrathecalis kontrasztanyag adás
  - Iv: CT angiográfia: pl. A.vertebralis kompresszió megítélése
  - It.: CT-myelográfia
    - Szűkület mértékének és lokalizációjának meghatározása



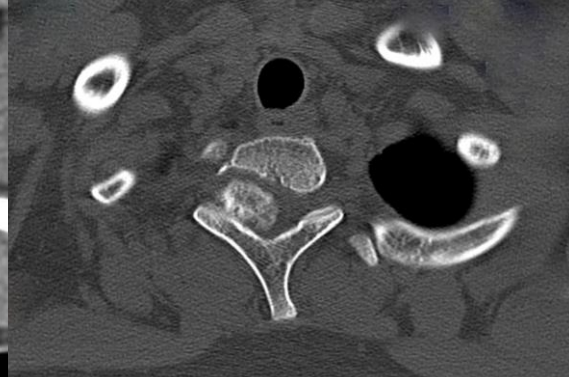
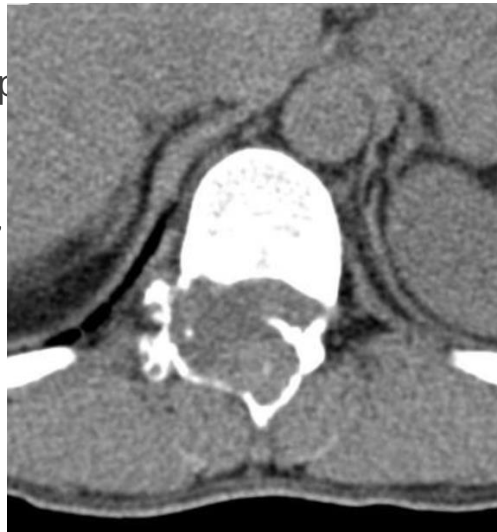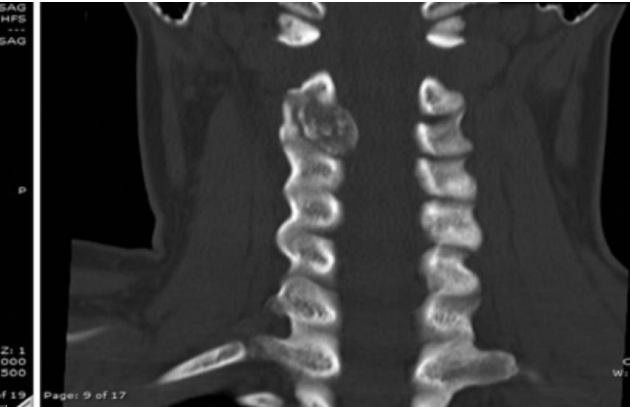
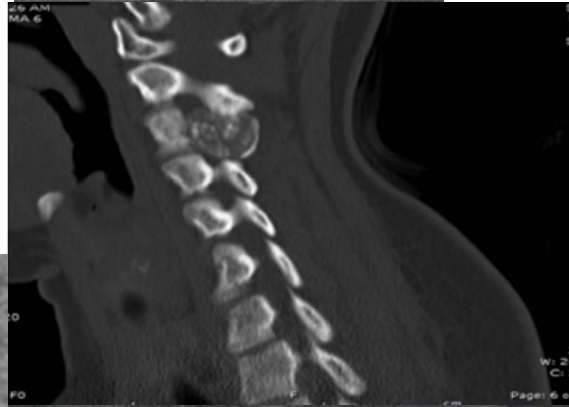
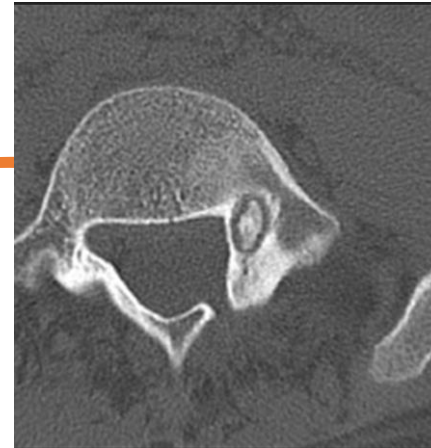
# Degeneratív és kongenitális gerinc betegségek

- Kezdeti képalkotóként választható a CT (amennyiben MR nem érhető el)
- Nagyobb abnormalitások kimutatására alkalmas
  - Discopathia (intervertebralis rés magasságának csökkenése, vákuumfenomén)
  - Lig.Flavum degeneráció (megvastagodás)
  - Osteophyta
  - Spondylarthrosis
  - Spondylolisthesis
  - Scoliosis
  - Kongenitális eltérések (pl. Spina bifida)



# Gerinc tumorok

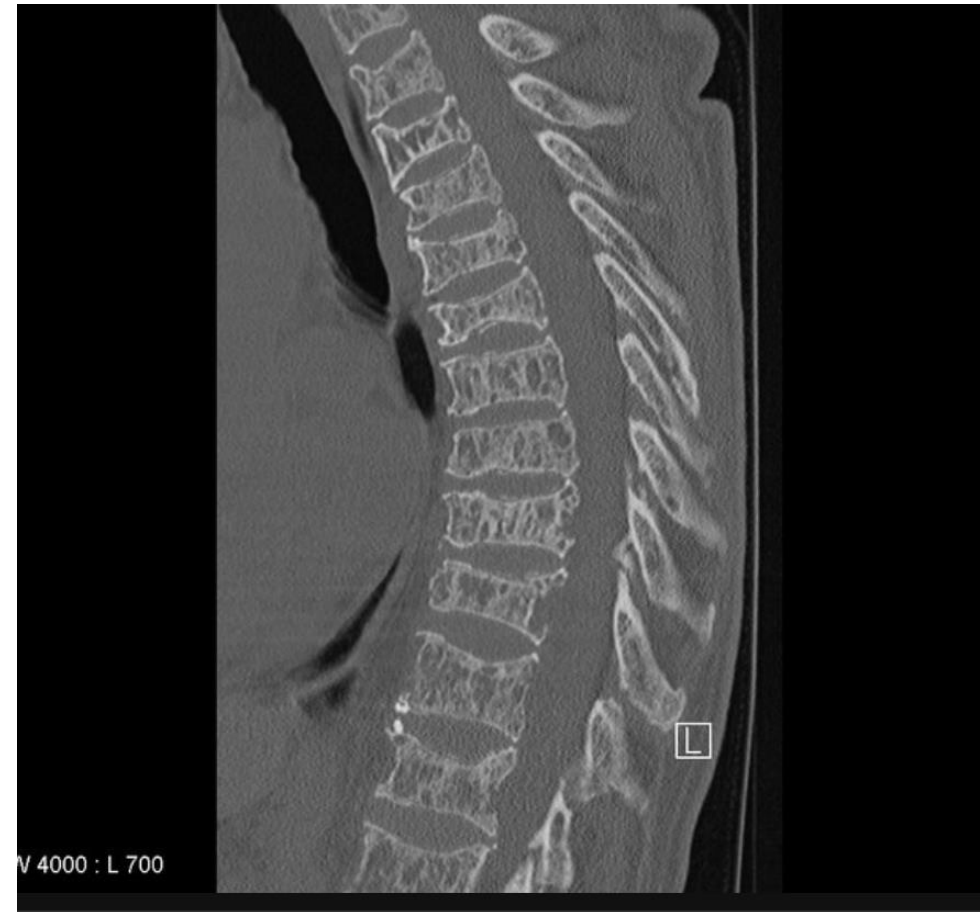- Célvel a tumor lokalizáció, csontdestrukció, mésztartalom megítélésére
- Amennyiben MR nem elérhető és a beteg neurológia statusa progressziót mutat
  - Primer gerincdaganatok:
    - Benignus:
      - Osteoid osteoma: típusos CT kép (lokális hyperdens nidus körül scleroticus csontreakció)
      - Osteoblastoma: lokálisan agresszív, nagyobb kiterjedés
      - Osteochondroma:
      - Aneurysmás csontcista



# Gerinc tumorok

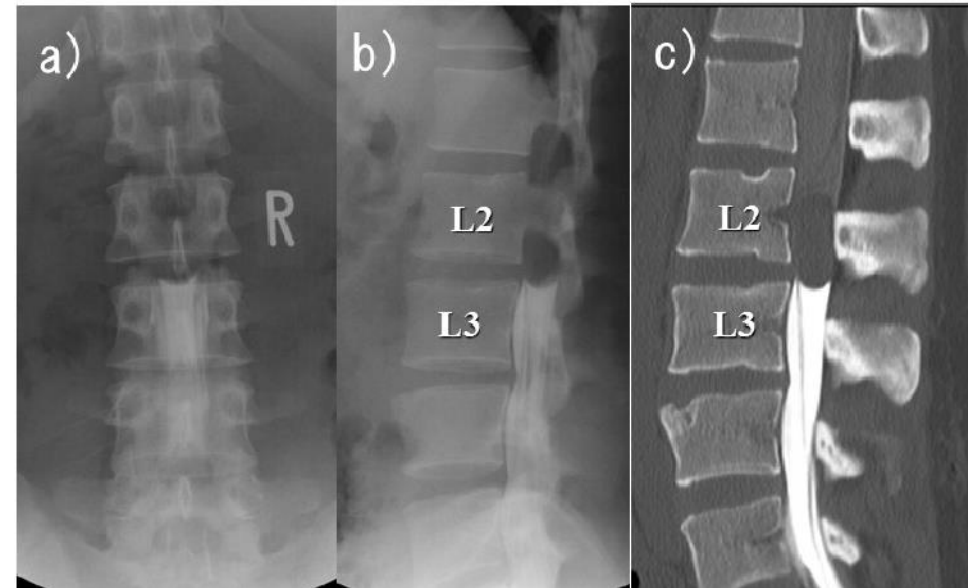
---

- Célvel a tumor lokalizáció, csontdestrukció, mésztartalom megítélésére
  - Primer gerincdaganatok:
  - Malignus:
    - Myeloma multiplex/lymphoma/plasmocitoma
    - Ewing sarcom



# Gerincdaganatok

- Célvel a tumor lokalizáció, csontdestrukció, mézsttartalom megítélésére
- I. Csontos gerincet érintő daganatok
  - Beningus
  - Malignus
- 2.Extraduralis tu.:metasztatikus tu-k
- 3.Intraduralis-extramedullaris (meningeoma, schwannoma,neurinoma)
  
- 4.Intraduralis,intramedullaris tu. (Astrocytoma, Ependimoma)



Köszönöm a  
figyelmet!

---

